Lane Medical Library

Über einen Fall von Volvulus

herbeigeführt durch eine complicierte Verkürzung des Mesenteriums.

Heilung durch Operation.

Aus der Klinik des Herrn Geh. Rat Prof. Dr. Helferich.

Inaugural - Dissertation

zur

Erlangung der Doktorwürde

in der

Medizin, Chirurgie und Geburtshilfe,

welche

nebst beigefügten Thesen

mit Zustimmung der hohen Medizinischen Fakultät

der Königl. Universität Greifswald

am

Freitag, den 1. Februar 1895

nachmittags 1 Uhr

öffentlich verteidigen wird

Franz Jacoby

aus Magdeburg.

Opponenten:

Herr Dr. med. Hindenburg.
Herr Drd. Bräuer.
Herr stud. theol. Herzberg.

Greifswald.
Druck von Julius Abel.
1895.

Digitized by the Internet Archive
in 2026

https://archive.org/details/IA40154003_0442

Seinen teuren Eltern

in Liebe und Dankbarkeit

gewidmet

vom

Verfasser.

Von Herrn Geh. Rat Prof. Dr. Helferich ist mir ein Fall von Ileus zur Veröffentlichung übergeben, bei welchem die Operation einen interessanten Volvulus ergab. Derselbe war herbeigeführt durch eine complicierte Verkürzung des Mesenteriums, und zwar war dieselbe nicht, wie in den bisher beschriebenen Fällen, an dem Fusspunkte des Mesenteriums entstanden, sondern an der Ansatzstelle desselben an einer Dünndarmschlinge. Da man nun in jüngster Zeit sich den Erkrankungen des Mesenteriums mit grösserem Interesse zugewandt hat, so halte ich es für angebracht, im Anschluss an diesen Fall einen Überblick über die Folgezustände derartiger Erkrankungen zu geben.

Krankengeschichte.

Anamnese. Patient ist der 28 J. alte Inspektor R. P. aus Putbus auf Rügen Derselbe will früher gesund gewesen sein, nur wurde er in diesem Sommer von Herrn Dr. B. 6 Wochen lang diätetisch an „Magenkatarrh“ behandelt und zwar mit subjektiv gutem Erfolg. Am Sonntag den 24. Okt. 94 war er in Stralsund und will dort viel Bier und Wein ge-

trunken haben. Am Montag ass er unter anderem Kohl, welcher bei ihm erfahrungsgemäss schwer zu verdauen war. Er bekam Aufstossen und, nachdem er sich sonst am Montag Nachmittag wohl gefühlt hatte, gegen Abend Krämpfe im Bauch, besonders in der Nabelgegend. Diese steigerten sich zur Nacht hin und wurden so stark, dass er sich um Hilfe an seinen Principal wandte, der ihm ein Pulver gab. Hierdurch trat jedoch keine Besserung ein. Am Dienstag hatte er etwas Stuhlgang, auch Abgang von Flatus, die Schmerzen liessen etwas nach. Am Mittwoch stellte sich Schmerz in der Blasengegend ein und es bestand Verhaltung von Stuhlgang und Winden. Er konnte nicht urinieren und wurde nach seiner Angabe deswegen am Donnerstag nach der Klinik geschickt.

Status praesens. Bei dem gesunden kräftig aussehenden Manne, dessen Herz und Lungen sich als normal erweisen, besteht Harndrang und Schmerzen im Bauche, besonders in der Blasengegend und im linken Hypochondrium. Aus der Harnröhre ist geringer eitriger Ausfluss vorhanden, und bei der Kathetrisation werden zwei kleine Strikturen gefunden, eine in der Pars bulbosa, eine in der Pars membranacea. Urin wird dabei wenig entleert, etwa 40 ccm. Die Untersuchung desselben ergiebt einen hohen Eiweissgehalt. Der Bauch ist etwas aufgetrieben, Stuhlgang nicht erfolgt, Winde nicht abgegangen, ausserdem besteht Neigung zum Erbrechen. Bei der

weiteren Untersuchung zeigt sich, dass die Bruchpforten frei sind.

Am 2. Nov. Die Auftreibung des Bauches hat zugenommen, obwohl in der Nacht etwas Faeces, allerdings keine Winde abgegangen sind. Urin wird spontan nicht entleert. Bei dem daraufhin 2mal vorgenommen Kathetrismus entleeren sich zusammen im Ganzen 400 ccm. Derselbe ist wiederum stark eiweisshaltig.

Am 3. Nov. Die Auftreibung des Bauches ist noch weiter fortgeschritten, Winde und Faeces sind nicht abgegangen. Der Patient erbricht alles Genossene, welches in hohem Grade fäculent riecht. Dazu kommen noch starke Kolikschmerzen. Urin wird spontan entleert, ist aber wiederum stark eiweisshaltig. Bei dem über die ganze Bauchfläche gleichmässig verteilten Schmerzgefühl und dem Mangel einer besonderen palpatorischen Wahrnehmung ist der specielle Sitz der den Ileus bedingenden anatomischen Veränderungen zunächst nicht zu erkennen. Es wird daher zur Operation geschritten.

Operation. Es wird in Narkose ein Schnitt angelegt von 8 cm Länge oberhalb des Nabels in der linea alba. Aus dem Schnitt drängen sich sofort stark aufgeblähte Schlingen hervor. Als jedoch von dieser Öffnung aus durch die Untersuchung mit dem Finger nichts über den Sitz der Einklemmung festgestellt werden kann, wird der Schnitt nach oben bis

zum processus ensiformis nach unten bis zur Symphyse verlängert.

Sofort drängen sich eine Menge stark geblähter Darmschlingen hervor, welche mit warmen aseptischen Tüchern bedeckt werden, während ein andrer Teil von ihnen in der unteren Hälfte des Bauches dünn und schlaff da liegt. Die Grenze zu diesem Übergang ist scharf markiert und man erkennt sofort, dass hier der Darmverschluss seinen Sitz hat. Es zeigt sich nun, dass wahrscheinlich im Anschluss an eine Enteritis an der Ansatzstelle einer Dünndarmschlinge am Mesenterium durch eine circumscripte, adhäsive Entzündung eine Verklebung zwischen Darmwand und dem zugehörigen Mesenterium entstanden ist. Der Darm hat sich allmählich gleichsam auf dem Mesenterium aufgerollt und ist hier durch weitere Verklebungen und Verwachsungen fixiert worden. Dazu ist noch eine Umdrehung der Schlinge hinzugekommen, die sich bei der Eröffnung der Bauchhöhle spontan wieder löst. Der Darm wird nun an der verklebten Stelle lospräpariert und zur Verhütung der Rückkehr in die alte Lage mit der entgegengesetzten Seite des Mesenteriums durch 2 Lambert'sche Nähte fixiert. Darauf erfolgt der Schluss der Bauchhöhle, indem abwechselnd tiefe und oberflächliche Nähte durch Haut, Muskulatur und Peritoneum gelegt werden.

Die Genesung verläuft ziemlich schnell.

Schon am nächsten Tage dem 4. Nov. sind Winde abgegangen, Puls morgens 37,7, nachmittags 37,3 u.

Allgemeinbefinden gut. Die Menge des Urins beträgt 1275 ccm. Eiweissgehalt hat nachgelassen.

Am 5. Nov. Reichlicher Stuhlgang und zwar etwas Diarrhoe, dagegen kein Eiweiss mehr im Urin, von dem 1600 ccm. entleert werden. Puls beträgt 36,8 u. 36,6.

Am 6. Nov. Patient bekommt wegen der noch bestehenden Diarrhoe Opium. Puls 36,5 u. 36,7. Harn 600 ccm.

Am 7. Nov. Patient erhält abermals Opium, da bisher nur geringe Wirkung erzielt ist. Puls 36,7 und 37,6. Harn 1775 ccm.

Am 8. Nov. Stuhlgang gut, Puls 37,6 u. 37,5. Harn 2825 ccm. Vom 8.—15. Nov. dauerndes gutes Allgemeinbefinden.

Am 15. Nov. Fortnahme einiger oberflächlicher Nähte.

Am 18. Nov. alle Nähte entfernt.

Am 1. Dec. Die Wunde ist bis auf eine kleine Stelle geschlossen.

Am 7. Dec. Patient wird mit Leibbinde als geheilt entlassen.

Was nun den ganzen Akt der Volvulusbildung betrifft, so vermute ich, dass er auf folgende Weise zustande gekommen ist: Infolge einer Enteritis hat sich eine circumscripte, adhäsive Entzündung an der Ansatzstelle einer Dünndarmschlinge am Mesenterium herausgebildet und das Darmrohr hat sich mit einem Stück des Mesenteriums verklebt. Die Entzündung

ist dann fortgeschritten und hat zu weiterer Verklebung Anlass gegeben, so dass sich der Darm gleichsam auf dem Mesenterium aufrollte, wie es auf der schematischen Zeichnung Fig. II zu sehen ist. Es entstand dadurch infolge der Verkürzung des Mesenteriums, durch welche die betreffende Darmschlinge nach dem Fusspunkte des Mesenteriums hingezogen wurde, und infolge der durch das Aufrollen erfolgten Achsendrehung an einer dicht über der Verwachsung liegenden Stelle eine Knickung resp. eine Verengerung des Lumens der Darmschlinge. Dieselbe ist auf der beiliegenden schematischen Zeichnung Fig. I mit A. bezeichnet. Diese Stelle bewirkte, dass der Darm nur noch schwer passierbar war. Füllte sich nun der oberhalb dieses Hindernisses gelegene Teil des

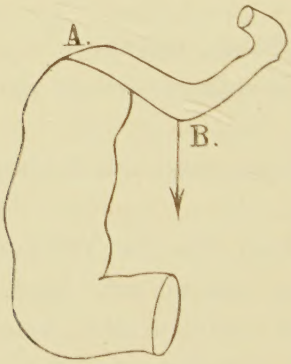

Fig. I.

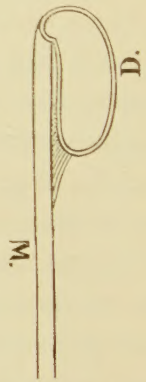

Fig. II.

Darmes unter stärkerer Stauung, wie es hier nach dem Genuss von schwer verdaulichem Kohl der Fall

war, so musste sowohl durch die infolge der Füllungsdifferenz der zuführenden und abführenden Schlingen eingetretene Verschiebung als auch besonders durch die grössere Schwere die oberhalb des Hindernisses gelegene Schlinge über den fixierten Punkt B hinwegklappen, so dass die schon schwer passierbare Stelle des Darmes bei B total verschlossen wurde.

Um diese Theorie praktisch zu erproben, habe ich selbst Versuche an der Leiche angestellt und durch Naht eine künstliche Verkürzung des Mesenteriums, ähnlich wie im oben erwähnten Falle hervorgerufen. Es zeigte sich darauf auch hier, dass beim Eingiessen von Wasser die Schlinge über die durch Verkürzung des Mesenteriums eingeknickte und fixierte Stelle hinwegklappte. -- Hierdurch zeigte sich also, dass bei der Volvulusbildung gerade die Verkürzung des Mesenteriums eine wesentliche Rolle spielt. Und zwar bedarf es durchaus nicht einer so complicierten Verkürzung des Mesenteriums, sondern auch eine einfache durch ähnliche Entzündungsvorgänge hervorgerufene Schrumpfung des Mesenteriums begünstigt das Zustandekommen einer Verschlingung. Die mechanischen Vorgänge sind allerdings hierbei gänzlich andere. Da nämlich die Schrumpfung des Mesenteriums gewöhnlich von dem Fusspunkte ihren Ausgangspunkt nimmt, so findet ein Zug an der Darmschlinge nach dem Fusspunkte zu statt. Ist die Schrumpfung nur partiell, so werden häufig die beiden Schenkel der Schlinge einander stark genähert, so dass dann

die Schlinge wie an einem Stiele hängt. Natürlich ist eine derartige Schlinge viel leichter zu Torsionen geneigt, als eine normale, zumal, wenn noch mechanische Momente wie Drucksteigerung, starke Peristaltik, Erschütterungen etc. hinzutreten. Wird dagegen durch eine Totalschrumpfung ein allseitiger Zug an der Darmschlinge nach dem Fusspunkte zu ausgeübt, so wird dieselbe auf einen kleineren Raum zusammengedrängt und also in ihrer Längsachse zu einer geschlängelten Verkürzung gezwungen. — Es liegt auf der Hand, dass dadurch an mehreren Stellen das Lumen der Schlinge verengert wird und eine Occlusion eintreten kann.

Über die günstigen Grundbedingungen, welche ein geschrumpftes Mesenterinm für eine Volvulusbildung bietet, finden sich in der Litteratur verschiedene Bemerkungen berühmter Autoren unter Anführung von Fällen, aber auch für die Occlusion allein durch Totalschrumpfung des Mesenteriums werde ich einen Fall aus der Klinik des Herrn Geh. Prof. Dr. Helferich, sowie ebenfalls einen Fall aus der Litteratur anführen.

Besonders ist es James Israel, welcher Aufschlüsse über die Wichtigkeit der Erkrankungen des Mesenteriums gegeben hat. Derselbe berichtet in einem Vortrage in der freien Vereinigung der Chirurgen Berlins*) Folgendes über 2 Fälle dieser Art:

*) Berliner klin. Wochenschrift 1892.

Fall I.

„Patient, der für gewöhnlich nur alle 3 Tage zu Stuhle ging, hatte, als ich ihn sah, seit 8 Tagen keine Entleerung vom Stuhl oder Winden gehabt. Er klagte seit dieser Zeit über Schmerzen im Bauche, soll aber nur einmal erbrochen haben. Ich fand den Kranken nicht auffallend collabiert. Pulsfrequenz einige 80 Schläge, Spannung der Arteria Radialis gut, die Haut und die Schleimhäute waren cyanotisch, die Zunge dick belegt. An dem im ganzen stark aufgetriebenen Leibe war besonders eine polsterartige Fülle des Epigastriums bemerkbar. Bei sorgsamster Betastung des Unterleibes, insbesondere, wenn man die flache, leise aufgelegte Hohlhand auf den Bauchdecken schnell hin und her gleiten liess, fühlte man constant eine besonders harte, handbreite, wurstförmige Geschwulst in der linken Seite des Unterleibes, welche mittwegs zwischen Spina anterior superior und Nabel in 10 cm Länge von unten nach oben verlief und sich oberhalb des Nabels in die diffuse Auftreibung des Epigastriums verlor. Im ganzen Bereiche dieser Geschwulst und genau nur bis zu ihren fühlbaren Grenzen, war exquisit metallischer Klang zu auscultieren.

Anf Grund des Befundes einer enorm mit Gas aufgetriebenen Darmpartie in der Gegend der Flexura sigmoidea, welche ihren Platz nicht wechselte, keine Peristaltik zeigte, glaubte ich als Ursache des plötzlichen Eintritts der Occlusion, eingedenk der Darlegungen von Wahls, eine Achsendrehung der Flexura

sigmoidea annehmen zu müssen und schritt sofort zur Laparatomie, da die übrigen Hilfsmittel bereits erschöpft waren. Die Vermutung war richtig gewesen; die Schenkel der kolossal aufgeblähten, blassen Flexur stiegen nach aufwärts, der Scheitelpunkt der Schlinge lag unter dem linken Rippenbogen und dem Prosessus ensiformis. Erst nach wiederholter Punktion und Gasentleerung gelang es, die Schlinge zu eventrieren und den torquierten Fusspunkt zu Gesicht zu bekommen. Es handelte sich um diejenige Form der Torsion, welche von Potain als Type rectum en arrière bezeichnet wird, wobei sich der Colonschenkel über den Rectalschenkel geschlagen hat. Das Mesenterium am Fusspunkte der Schlinge zeigte sich nach der erst durch wiederholte Gasentleerung ermöglichten Detorsion durch einen mit bindegewebiger Verdickung verlaufenden Retraktionsprozess ganz erheblich geschrumpft, dergestalt, dass die Schenkel einander am Fusspunkte fast berührten. Die übrigen Därme zeigten, was bemerkt zu werden verdient, keine auffallende Auftreibung.

Nach der schwierigen Reposition nähte ich den Colonschenkel, in Markstückausdehnung, zwischen die Wundränder des Peritoneums ein und zwar aus doppeltem Grunde; erstens, um der bei der Paralyse des Darmes nahe liegenden Gefahr einer Wiederkehr der Torsion vorzubeugen, zweitens, für den Fall, dass der paralytische Darm sich nicht erholen sollte, sofort in der Lage zu sein, den Darm zur Anlegung eines

Anus praeternaturalis zu öffnen. Die Zweckmässigkeit dieses Verfahrens zeigte sich bald; denn nachdem Patient bereits am Abend der Operation und am nächsten Tage reichliche Flatus und diarrhoeische Stühle per vias naturales gehabt hatte, blieb der Leib aufgetrieben; am zweiten Tage stellte sich reichliches Erbrechen ein, anhaltender Singultus, trockene Zunge. Als diese Erscheinungen am 3. Tage anhielten, wurde der Darm an der eingenähten Stelle geöffnet. Nachdem einige Zeit der Stuhlabfluss aus der Fistel erfolgt war, stellten sich wieder Stühle per anum ein und erfolgte die Defaecation regelmässig auf normalem Wege, während die Darmincision sich bis auf eine capilläre, undurchlässige Fistel geschlossen hat."

Nachdem Verfasser noch über eine Complication des Falles durch eine intensive, hämorhagische Nephritis, sowie über die Art der Diagnose bei derartigen Fällen gesprochen hat, kommt er folgendermassen auf die ätiologischen Momente der Torsion zu sprechen:

„Als einen Punkt von wesentlicher Bedeutung in ätiologischer Beziehung möchte ich die Schrumpfung des Mesenteriums am Fusspunkt der Schlinge hervorheben. Ich war in der Lage, dieselbe Beobachtung bei einem gleich zu erwähnenden Falle zu machen. Diese Annäherung des Fusspunktes der Schlinge, welche sich bis zur Berührung der beiden Darmrohre steigern kann, erzeugt eine Anzahl von Folgezuständen, von denen jeder einzelner begünstigend auf das Zu-

standekommen einer Torsion wirkt. Zunächst bewirkt sie, wie leicht ersichtlich, ein erhebliches Hindernis für die Fortbewegung der Inhaltmassen des Darmes und führt somit zu einer chronischen Stagnation in der Flexur. Im Gefolge dieser kommt es zu einer Verlängerung der Schlinge und ihres Mesenteriums, indem teils das Gewicht der stagnierenden Fäcalmassen an der in das kleine Becken hinabhängenden Schlinge zerrt, andernteils der Druck der peristaltisch vorgeschobenen und in ihrer Beförderung in den abführenden Schenkel gehinderten Inhaltsmassen durch seine gegen den Scheitelpunkt der Schlinge gerichtete Componente eine Verlängerung des Gekröses bewirkt. Wenn einmal eine lange Schlinge mit langem Mesenterium und schmalem Fusspunkt gegeben ist, in deren Scheitelteil sich Fäcalmassen und Gase anhäufen, so hat man es mit einer Art von gestieltem Organ zu thun, welches naturgemäss zur Drehung um seinen Stiel viel leichter disponirt ist, als eine normal lange Flexur mit breitem Abstand ihrer Schenkel und ungehinderter Kothbewegung. Dieses sind die wesentlichen prädisponierenden Momente für die Torsion. Der letzte Grund aber für das Zustandekommen der Torsion an einer pathologisch derartig deformierten Schlinge, die treibende Kraft, scheint mir in einer schnellen, brüsquen Zunahme des in ihr bestehenden Binnnendruckes zu liegen, welcher für gewöhnlich durch eine übermässige Gasentwicklung hervorgerufen wird."

Verfasser spricht dann über die Art des Druckes, nämlich dass derselbe in der Richtung der Peristaltik aufgetreten ist, und geht dann auf den zweiten Fall über, bei welchem der Druck von der entgegengesetzten Seite, durch eine hohe Wassereingiessung, entstand, so dass sich der Rectalschenkel über den Colonschenkel geschlagen hatte. Da auch hier eine schrumpfende Mesenteritis den Boden präformiert hatte, so möchte ich auch diesen zweiten Fall noch anführen.

Fall II.

Der Fall betrifft einen 32jährigen Mann, der schon zweimal im Verlaufe von zwei Jahren Anfälle von Darmverschluss gehabt hatte, welche stets durch grosse Dosen Calomel beseitigt worden waren. Nach einer 5tägigen Verstopfung, welche ihn nicht besonders belästigt hatte, liess er sich eine copiöse, hohe Wassereingiessung in den Mastdarm machen, welche nicht entleert wurde, vielmehr trat unmittelbar danach heftiger, andauernder Schmerz im Leibe ein, dem sich sofort Erbrechen hinzugesellte. Bereits am Nachmittage desselben Tages hatte er einen kleinen Puls von 120 Schlägen, und es wurde links vom Nabel eine Härte und lokale Schmerzhaftigkeit konstatiert. Am nächsten Tage hohe Respirationsfrequenz, am zweitnächsten Fieber. Am 3. Tage nach der Eingiessung sah ich den Kranken zum ersten Male und fand ihn im höchsten Collaps mit cyanotischer Blässe, einem Pulse von 160 Schlägen, Respiration von 60, stark aufgetriebenem

Leibe mit peritonitischem Ergusse. Eine Stunde später verschied der Patient. Die sofortige Sektion entleerte eine grosse Menge rötlich grauer Flüssigkeit aus der Bauchhöhle. Unmittelbar hinter den Bauchdecken lag durch frische, eitrig fibrinöse Beläge mit denselben verklebt, die enorm in Länge und Breite ausgedehnte, schwarzgrüne, gangränöse Flexur, welche, durch die ganze Bauchhöhle senkrecht verlaufend, mit ihrem Scheitelpunkte hoch oben hinter dem linken Rippenbogen sass. Sie war um die Achse torquiert und zwar in umgekehrter Richtung als im vorigen Falle, nämlich derart, dass der Rectalschenkel sich über den Colonschenkel geschlagen hatte, also im Type rectum en avant. Das blutig suffundierte Mesenterium war durch eine schrumpfende Mesenteritis ganz ungemein verschmälert, dergestalt, dass die Fusspunkte der Schlinge einander fast berührten. Durch die ganze Länge des verschmälerten Mesenteriums der Flexur erstreckten sich sehnige Stränge als Produkte chronischer Entzündung.

Wie schon oben erwähnt, bedarf es jedoch häufig gar nicht einmal einer Torsion, sondern durch die Totalschrumpfung des Mesenteriums allein findet oft schon eine Occlusion des Darmes statt. Zwei typische Fälle vermag ich dafür anzuführen. Der erste stammt aus der Klinik des Herrn Geh. Raths Prof. Dr. Helferich und wurde wenige Wochen nach dem obenerwähnten Falle des Inspektors P. in moribundem Zustand eingeliefert.

Fall I.

Krankengeschichte.

Patient ist der 60 J. alte Kuhfütterer J . . . . S. aus Vorbein, eingeliefert den 7./12 1894.

Anamnese. Aus dem äusserst schwachen, sehr collabierten Patienten ist anamnestisch nur sehr wenig zu erfahren. Er will seit 8 Tagen krank sein und Schmerzen im Bauche gehabt haben. Winde seien abgegangen, auch Faeces bis vor etwa 2 Tagen. Von da ab kein Stuhlgang mehr, kein Abgang von Winden, Auftreten von Erbrechen, das bis jetzt nicht aufgehört habe.

Status praesens: Bei dem schwachen, alten, abgemagerten Patienten besteht Erbrechen. Der Bauch ist trommelartig aufgetrieben, und Puls kaum zu fühlen. Links besteht eine fast kindskopfgrosse, leicht reponible Hernie, rechts eine kleine, etwa hühnereigrosse, ebenfalls reponible. Eine dritte reponible Hernie findet sich in der Linea alba, gut fingerbreit unter dem Nabel, etwa kirschengross. Der mit dem Katheter entleerte Urin enthält kein Eiweiss.

Operation: Ohne Narkose wird links am Aussenrande des Rectus abdominis in der Höhe der Mitte zwischen Nabel und Symphyse ein Schnitt von 6 cm Länge gemacht und von hier aus die Bauchhöhle abgetastet. Es kann von hier aus mit Leichtigkeit die ganze linke Bruchpartie abgetastet und reponiert werden, doch eine Erklärung für den bestehenden Ileus wird nicht gefunden. Ein gleicher Schnitt wird

an der entsprechenden Stelle rechts gemacht, und der tastende Finger findet ein Conglomerat verwachsener Darmschlingen von gut Faustgrösse. Es wird nun versucht, die Darmschlingen, die bis zu dem ersten Schnitt vorgeschoben werden können, aus diesem Schnitt hervorzudrängen. Hierbei stellt sich nun heraus, dass die zuführende Schlinge rot und gebläht, dass dagegen das abführende Stück dünn und schlaff ist, sodass mit Sicherheit angenommen werden muss, dass das Hindernis in diesen Schlingen besteht. Da nun aber das Darmconglomerat aus dem ersten Schnitt nicht herausgedrängt werden kann, so wird ein 3. Schnitt in der Linea alba hinzugefügt und hier gelingt es leicht, die Darmschlingen herauszunehmen. Es zeigt sich nun, dass 3 Darmschlingen unter einander verwachsen sind und dass ihre dazugehörigen Mesenterialbezirke durch Schrumpfung den Darm zu teils stärkeren, teils leichteren Einknickungen veranlasst haben. Da es eine Unmöglichkeit ist, die Verwachsungen total zu lösen, so bleibt nur die Enteroanastomose übrig, die in typischer Weise angelegt wird.

Nachdem die Nahtstelle noch einmal genau besichtigt ist, werden die Bauchdecken an den 3 Schnittstellen abwechselnd durch tiefe und oberflächliche Nähte vereinigt. Patient, der sich während der ganzen Operation bedeutend besser befunden hat, als man bei dem fast moribunden Zustande erwarten durfte collabiert plötzlich gegen Ende der Operation und bald nach Schluss derselben tritt Exitus letalis ein.

Sectionsbefund: Kleine männliche Leiche mit gut entwickelter Muskulatur und von grauweisser Hautfarbe. Auf dem Abdomen befinden sich drei parallel verlaufende circa 5 cm lange Operationswunden. Linkerseits ist eine sehr grosse Scrotalhernie, auf der rechten Seite eine hedeutend kleinere apfelgrosse. Es wird zunächst die Bauchhöhle breit gegeöffnet, dann unter Umgehung des linken Leistenringes die Hernie eröffnet. Im Bruchsack finden sich einige sehr stark ausgedehnte, mit Flüssigkeit angefüllte Darmschlingen. Das Netz ist nach oben hin über den Magen geschlagen, das Mesokolon durch die in den Bruchsack getretenen Dünndarmschlingen stark hinabgezogen. In der Mittellinie des Bauches liegt eine Operationswunde am Darm vor. Es sind an dieser Stelle 2 Dünndarmschlingen mit einander vernäht. Durch Eingiessen von Wasser in das zuführende Ende überzeugt man sich, dass sowohl die Nahtstelle auf einen starken Innendruck gut standhält, als auch, dass die Communikation zwischen beiden Schlingen bequem stattfindet. Verfolgt man von dieser Nahtstelle aus die Dünndarmschlingen, so kommt man zu einem Convolut von unter sich und dem Mesenterium verwachsener Darmschlingen, welche durch einen Schrumpfungsprozess des Mesenteriums an mehreren Stellen eingeknickt sind. Im Herzbeutel finden sich wenige ccm klarer Flüssigkeit. Das Pericard ist überall glatt und glänzend und zeigt eine weissliche verdickte Stelle. Die arteriellen Klappen

schliessen, die venösen sind für 2 Finger durchgängig. Die Länge des Herzens ist $8^1/_2$ cm, die Breite der Aorta $8^1/_2$ cm, doch breiter werdend im Gebiet des Arcus Aortae 12 cm. Im Innern der Aorta atheromatöse Erscheinungen. Die Lungen sind in ihrer ganzen Ausdehnung mit der Brustwand verwachsen, überall lufthaltig, an den Rändern etwas emphysematös. Die Bronchien enthalten ein trübes, schleimig eitriges Sekret. Die Schleimhaut ist intensiv gerötet. Der Magen ist stark dilatiert. Das Cöcum ebenfalls stark ausgedehnt.

Die Milz ist sehr klein, die Kapsel derselben grau-weiss und nicht durchscheinend. Die Farbe der Milz ist braunrot. Linke Niere: Die Länge beträgt 11 cm, die Breite 6 cm, die Dicke 3 cm. Die Niere fühlt sich derb an. Die fibröse Kapsel lässt sich nur schwer abziehen. In der Nierenrinde befinden sich einige Cysten, die Rinde selbst ist von gelbroter Farbe und von transparentem Aussehen. Die ganze Niere ist bluthaltig. Bei der rechten Niere finden sich dieselben Verhältnisse. Die Blase ist leer. Die Schleimhaut grauweiss. Die Prostata ist von Wallnussgrösse. Die Samenbläschen an der Aussenseite treten sehr deutlich hervor. Im Darminnern ist nichts anormales. Die Gallengangspapille ist durchgängig. Der Magen ist mit flüssigem, gelben Inhalt ad maximum gefüllt. Die Leber ist sehr klein, mit weisslicher, verdickter Kapsel und von braunroter Farbe. Im Magen findet sich eine alte Narbe in der Regio pylorica, ebenso im Pylorus.

In diesem Falle lag also in der That nur Unpassierbarkeit der Darmschlingen ohne Torsion vor infolge der wahrscheinlich in der linken grossen Hernie entstandenen Verwachsungen und Schrumpfungen des Mesenteriums.

Noch typischer verläuft der zweite Fall, welcher in den Schmidt'schen Jahresberichten von 1892 Bd. 236 unter folgendem Titel beschrieben ist:

Fall II.

„Un caso di enterostenosi da mesenterite cirrotica; pel Dott. Biondi.

Bei einer 31jährigen Frau, welche 10 Jahre lang in einem Kloster gelebt und daselbst eine sitzende Lebensweise geführt hatte, entwickelte sich ein hoher Grad von Obstipation, so dass schliesslich auch durch grosse Dosen von drastisch wirkenden Mitteln kein Stuhlgang mehr erzielt werden konnte. Dabei magerte die Patientin in hohem Grade ab. Bei der Untersuchung des abdomen konnte man in der linken Regio epicolica in der Mammillarlinie einen kleinen, schmerzhaften Tumor constatieren. Es wurde nun eine Laparotomie gemacht, und man fand, dass das Colon transversum durch Kothmassen und Gasansammlungen stark dilatiert und durch ein verkürztes und verdicktes Mesenterium im Angulus splenicus fixiert war; das Colon descendens dagegen war leer. Ausserdem waren mehrere Bindegewebsbrücken vorhanden, welche vom freien Rand des fixierten Colon auf die hintere

Fläche des correspondierenden Teiles des Omentum majus übergingen. Nachdem man alle Verwachsungen gelöst hatte, wurde die Bauchwunde geschlossen, und die Heilung ging in normaler Weise von statten. Der Erfolg der Operation war ein glänzender, denn die Patientin, die Jahre lang stärkere Abführmittel gebrauchen musste, hatte bald nach der Operation normalen Stuhlgang und nahm bedeutend an Körpergewicht zu."

Der Herausgeber des Artikels setzt noch folgende Erklärung hinzu:

„Was die Entstehung dieser Mesenterialretraktion anlangt, so hat bereits Virchow darauf hingewiesen, dass sie besonders nach langdauernder Koprostase und nach mechanischen und chemischen Insulten vorkommt. In dem vorliegenden Falle traten wohl beide Momente in Wirksamkeit. Zuerst die hartnäckige Obstipation und dann die stark wirkenden Abführmittel wie z. B. Crotonöl. Eine gleiche Affection kann auch durch Erkrankung der Adnexa, durch Typhlitis, Perityphlitis, Splenitis und Perisplenitis u. s. w. entstehen.

Epikrisis.

Die von mir angeführten Fälle beweisen somit, dass die Erkrankungen des Mesenteriums eine grosse Rolle bei der Aetiologie der Darmocclusionen spielen. Und zwar ist es speziell die Verkürzung des Mesenteriums, sei es an der Peripherie oder an dem Fuss-

punkte, welche eine Torsion oder einfache Unpassierbarkeit des Darmes herbeiführt.

Zum Schluss habe ich noch die angenehme Pflicht, Herrn Geh.-Rat Prof. Dr. Helferich für die gütige Überweisung der Arbeit, sowie für das Interesse, welches derselbe meiner Arbeit entgegenbrachte, meinen herzlichsten Dank auszusprechen.

Litteratur.

Als Litteratur habe ich benutzt:

Berliner klinische Wochenschrift 1892.

Schmidt's Jahresberichte 1892, Bd. 236.

Lebenslauf.

Franz Karl Ludwig Jacoby wurde am 7. August 1870 als Sohn des prakt. Arztes Herrn Dr. med. Albert Jacoby zu Magdeburg und seiner Gemahlin, Frau Reinhilde geb. Kunze aus Weimar geboren. Ist evangelischer Confession. Er besuchte folgende Schulen bis zum Abiturientenexamen:

Die Vorbereitungsschule in Magdeburg, das Pädagogium des Klosters unserer lieben Frauen daselbst, die Privatschule von Dr. Wolterstorff in Osterburg, das Domgymnasium in Magdeburg und das Domgymnasium zu Halberstadt, wo er Ostern 1891 das Abiturientenexamen bestand. Alsdann besuchte er von Ostern 1891 bis Michaelis 1891 die Universität Lausanne, von Michaelis 1891 bis Ostern 1893 die Universität Halle a. S., wo er Ostern 1893 das Tentamen physikum bestand. Von Ostern 1893 bis Michaelis 1893 besuchte er die Universität Freiburg i. B. und seit Michaelis 1893 die Universität Greifswald. Er bestand am 28. Jan. das Examen Rigorosum. Während seiner Studienzeit besuchte er die Vorlesungen und Kliniken folgender Herren Professoren und Docenten:

In Lausanne:

Prof. Dr. Buignon. Prof. Dufour.

In Halle:

Geh. Rat Prof. Dr. Welker. Dr. Eisler.
Geh. Rat Prof. Dr. Knoblauch. Prof. Dr. Grenacher.
Prof. Dr. Volhard. Prof. Dr. Kraus. Prof. Dr. Bernstein.
Geh. Rat Prof. Dr. Ebert.

In Freiburg:

Dr. Reinhold. Geh. Rat Prof. Dr. Ziegler. Prof. Killian.

In Greifswald:

Geh. Rat Prof. Dr. Helferich. Geh. Rat Prof. Dr. Mosler.
Prof. Dr. Grawitz. Geh. Rat Prof. Dr. Pernice.
Prof. Dr. von Preuschen. Prof. Dr. Heidenhain. Prof. Dr. Schultz.
Prof. Dr. Hoffmann. Prof. Dr. Schirmer. Prof. Dr. Peiper.

Allen diesen seinen hochverehrten Lehrern spricht Verfasser an dieser Stelle seinen aufrichtigen Dank aus.

Thesen.

I.

Die Behandlung der Furunkel mit heissen Umschlägen ist der operativen Behandlung vorzuziehen.

II.

Es ist angebracht, vorhandene Naevi pigmentodes bei Zeiten zu entfernen.

III.

Phthisikern ist das Baden in kaltem Wasser absolut zu untersagen.